

ANGHEL DIACONU

ANGHEL DIACONU

**MANUAL DE TEHNICĂ
A MASAJULUI TERAPEUTIC
ȘI KINETOTERAPIA COMPLEMENTARĂ**

Vol. II

a XIII-a ediție a lucrării, revizuită și completată

– Prima apariție în domeniu –

Manualul este și tratat de studiu pentru școlile de specialitate la toate nivelele,
aprobat de Ministerul Educației Naționale cu Ordinul Nr. 5455 din 18.10.2010.



Editura UNIVERSITARIA

Craiova, 2017

Referenți științifici:
Prof.univ.dr. Adriana Sarah Nica

Copyright © 2017 Editura Universitaria
Toate drepturile sunt rezervate Editurii Universitaria

Descrierea CIP a Bibliotecii Naționale a României
DIACONU, ANGHEL

Manual de tehnică a masajului terapeutic și kinetoterapia complementară / Anghel Diaconu. - Ed.
a 13-a, rev. și compl.. - Craiova : Universitaria, 2017
2 vol.
ISBN 978-606-14-1266-2
Vol. 2. - 2017. - ISBN 978-606-14-1268-6
I. Rușeți, Vasile

615

Toate drepturile asupra lucrării aparțin în exclusivitate autorului. Orice valorificare a conținutului în afara limitelor acestor legi este interzisă și pasibilă de pedeapsă. Acest lucru este valabil pentru orice reproducere – integrală sau parțială, indiferent de mijloace (multiplicări, traduceri, microfilmări, transcrieri pe cd-uri, dvd-uri, stick-uri de memorie etc.).

Coperta de: Mihai Căruțașu
Anca Gabriela Alvirescu

Corector și redactor carte: Anca Gabriela Alvirescu

Tehnoredactare: Marilena Cornelia Rizescu

Pentru observații, precum și pentru îmbunătățirea conținutului lucrării, autorul poate fi contactat la numărul de telefon 0769.606.540, sau prin e-mail: anghel.diaconu48@yahoo.com.

Copyright©Anghel Diaconu

XVIII. MASAJ PE REGIUNEA ȘI ZONA ARTICULAȚIEI COATELOR ȘI KINETOTERAPIA COMPLEMENTARĂ

- **Delimitarea anatomică a zonei articulației cotului, indicată pentru prelucrarea țesuturilor de pe aceasta cu masaj zonal**

a) În partea distală

– de extremitatea proximală a osului cubitus;

b) În partea proximală

– de extremitatea distală a osului humerus.

- **Delimitarea regională pentru zona articulației cotului, indicată pentru prelucrarea țesuturilor de pe aceasta cu masaj regional**

a) În partea distală

– de articulația pumnului;

b) În partea proximală

– de articulația umărului.

- **Descrierea anatomică a articulației cotului**

Oasele care participă la formarea articulației:

– humerus – cu extremitatea distală;

– cubitus – cu extremitatea proximală.

Articulații (fig. III.170 și III.171):

– articulația cotului (humeroulnară): mobilă, uniaxială sau în balama;

– articulația radioulnară, mobilă, uniaxială (care se află în partea inferioară a articulației cotului, din care se efectuează mobilizările de pronție și supinație ale antebrățului).

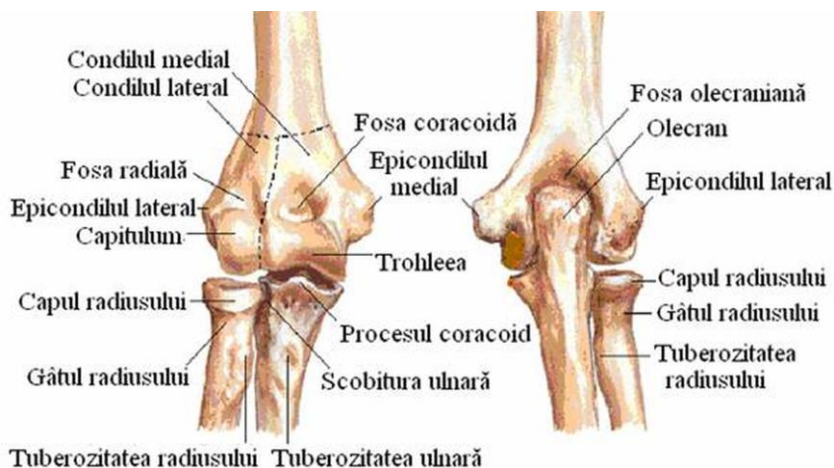


Fig. III.170 – Articulația cotului

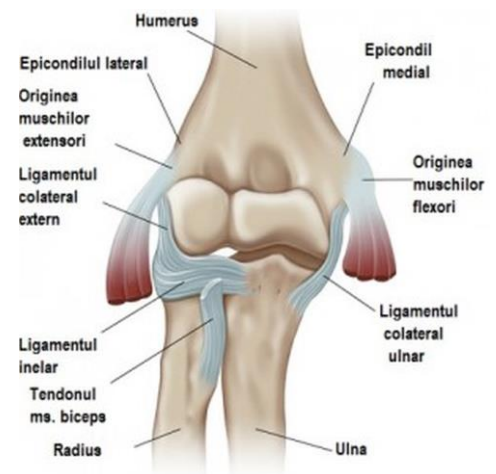

Fig. III.171 – Ligamentele cotului

Mușchii (fig. III.172 și III.173) care mobilizează segmentul din articulația cotului (antebrațul) (vezi tabelul III.XVII):

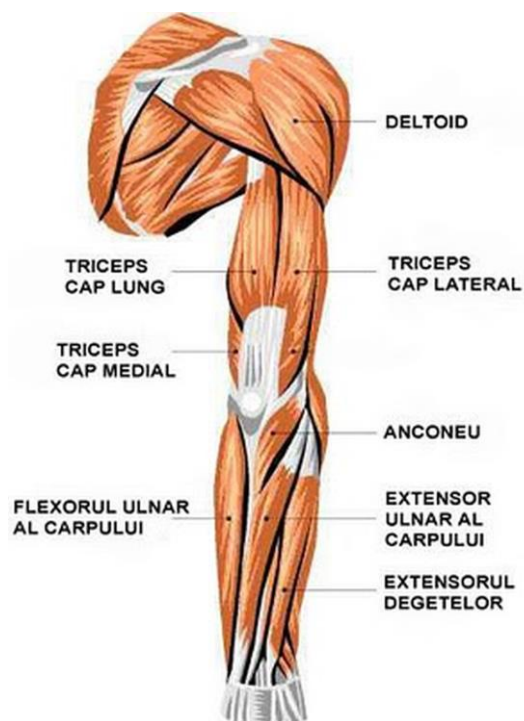


Fig. III.172 – Mușchi zona dorsală

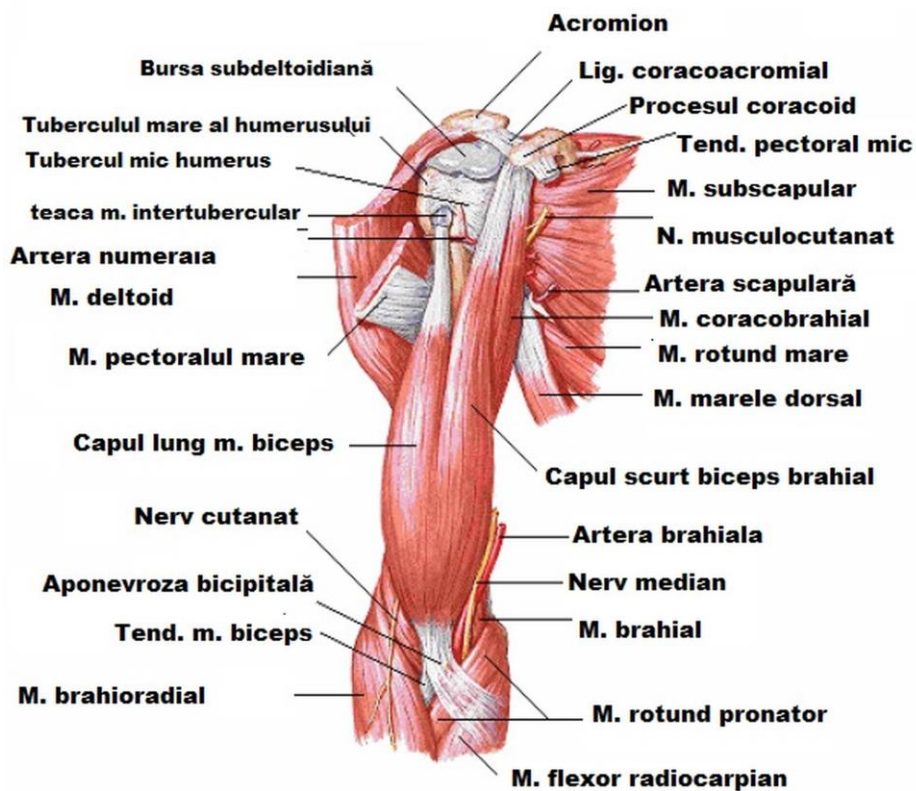


Fig. III.173 – Mușchi zona anterioară

TABELUL III.XVII

MUȘCHI	ORIGINE	INSERTIE	ACȚIUNE	INERVARE	VASCULARIZARE	
					Artere	Vene
Bicepsul brahial	- Pe coracoidă (porțiunea scurtă) - Pe tuberculul subglenoidian (porțiunea lungă)	- Pe tuberozitatea bicipitală a radiusului	- Flexor al antebrațului - Supinator	- Nervul musculo-cutanat ramură din plexul brahial	- Ramuri din arterele: humerală, radială, interosoasă comună, interosoasă posterioară, interosoasă anterioară	- Ramuri din vasele: mediană cefalică, mediană bazilică
Brahialul (anterior)	- Pe jumătatea inferioară a feței anterioare a humerusului	- Pe fața anterioară a apofizei coronoide	- Flexor al antebrațului (în toate pozițiile)	- Nervul musculo-cutanat ramură C ₆ -C ₇	- Ramuri din arterele: humerală, radială, interosoasă comună, interosoasă posterioară, interosoasă anterioară	- Ramuri din vasele: mediană cefalică, mediană bazilică
Brahio-radialul (lungul supinator)	- Pe treimea inferioară a humerusului	- Pe stiloida radială	- Flexor al antebrațului - Pronosupinator	- Nervul radial ramură C ₅ -C ₇	- Ramuri din arterele: humerală, radială, interosoasă comună, interosoasă posterioară, interosoasă anterioară	- Ramuri din vasele: mediană cefalică, mediană bazilică
Tricepsul brahial (lunga porțiune, vastul extern și intern)	- Pe tuberozitatea subglenoidiană a scapulei (pentru lungă porțiune) - Pe fața posterioară a humerusului (pentru vastul extern și intern)	- Pe olecran	- Extensor al antebrațului	- Nervul radial ramură C ₇ -C ₈	- Ramuri din arterele: humerală, radială, interosoasă comună, interosoasă posterioară, interosoasă anterioară	- Ramuri din vasele: mediană cefalică, mediană bazilică

PRELUCRAREA ȚESUTURILOR DE PE REGIUNEA ȘI DE PE ZONA ARTICULAȚIILOR COATELOR CU MANEVRELE MASAJULUI

Poziția pacientului poate fi:

- pe pat, în decubit dorsal, lateral (dreapta sau stânga), în decubit ventral sau în șezut.

Poziția maseurului poate fi:

- în ortostatism sau în șezut, în fața mâinii pacientului sau în lateral.

Poziția pacientului, precum și cea a maseurului, nu se descriu la efectuarea fiecărei manevre, ci numai atunci când acestea se schimbă.

Ordinea și modul de prelucrare a țesuturilor cu fiecare manevră a masajului:

Tratamentul pe regiunea articulațiilor coatei se începe cu prelucrarea țesuturilor cu toate manevrele masajului pe articulația cotului drept, apoi pe a celui stâng.

Prelucrarea țesuturilor cu fiecare manevră (cu formele ei) a masajului se repetă de 3-5 ori pe aceeași linie și în cadrul acelorași limite, în funcție de diagnostic.

Masajul zonal se efectuează pe articulațiile coatei. Țesuturile se prelucrează pe și printre tendoane, pe liniile articulației și pe și printre elementele articulare, cu manevrele: netezirea, geluirea, fricțiunea și vibrațiile.

I. TEHNICA DE EFECTUARE A FIECĂREI MANEVRE A MASAJULUI ȘI MODUL DE PRELUCRARE A ȚESUTURILOR DE PE REGIUNEA ARTICULAȚIEI COTULUI DREPT

Poziția pacientului: în șezut, pe scaun.

Poziția maseurului: în ortostatism, în lateral față de pacient.

A. MANEVRELE PRINCIPALE

1. NETEZIREA

a) Netezirea cu o mână (se efectuează pe trei linii)

Linia 1 – Maseurul susține mâna dreaptă a pacientului în supinație cu mâna stângă și poziționează mâna dreaptă (pe partea cubitală a articulației pumnului) cu policele pe șanțul dintre grupele de mușchi de pe partea anterioară, iar cu indexul – pe șanțul dintre grupa de mușchi cubitală și muchia cubitală.

Apoi – cu mâna dreaptă – efectuează netezirea începând de la nivelul articulației pumnului, urmărind șanțurile indicate și prelucrând țesuturile de pe partea antero-cubitală a antebrațului, din aproape în aproape, până la articulația cotului. Se continuă pe partea anterioară a brațului (cu policele pe șanțul latero-extern dintre grupa de mușchi anterioară și cea posterioară, iar cu indexul și celelalte degete – pe șanțul latero-intern), urmărind șanțurile indicate și prelucrând țesuturile din aproape în aproape, până pe articulația umărului.

Se revine și se reia.

Linia 2 – Maseurul susține cu mâna dreaptă mâna pacientului în ușoară pronație și poziționează mâna stângă (pe partea radială a articulației pumnului) cu policele pe șanțul dintre grupele de mușchi de pe partea anterioară a antebrațului, iar cu indexul – pe șanțul dintre grupa de mușchi radială și muchia radială.

Apoi – cu mâna stângă – efectuează netezirea începând de pe articulația pumnului, urmărind șanțurile indicate și prelucrând țesuturile de pe partea antero-radială a antebrațului, din aproape în aproape, până la articulația cotului.

Netezirea se continuă pe partea posterioară a brațului (cu policele pe șanțul latero-extern dintre grupa de mușchi anterioară și cea posterioară, iar cu indexul și cu celelalte degete – pe șanțul latero-intern), urmărind șanțurile indicate și prelucrând țesuturile din aproape în aproape, până pe articulația umărului.

Se revine și se reia.

Linia 3 – Maseurul susține mâna pacientului în pronție cu mâna dreaptă și poziționează mâna stângă (pe partea posterioară a articulației pumnului) cu policele pe șanțul dintre muchia anterioară a radiusului și grupa de mușchi posterioară, iar cu indexul – pe șanțul dintre muchia cubitală și grupa de mușchi posterioară.

Apoi – cu mâna stângă – efectuează netezirea începând de pe articulația pumnului, urmărind șanțurile indicate și prelucrând țesuturile de pe partea posterioară a antebrațului, din aproape în aproape, până pe articulația cotului.

Se revine și se reia.

b) Netezirea cu degetele 1-5 și/sau 2-5 (se efectuează pe două linii)

Linia 1 – Maseurul susține mâna pacientului în supinație cu mâna stângă, apoi suspendă mâna dreaptă și poziționează d.1 pe șanțul dintre muchia radială și grupa de mușchi radială (la nivelul articulației pumnului), degetele 2, 3 și 4 pe șanțurile dintre mușchii și grupele de mușchi de pe partea anterioară a antebrațului, iar d.5 – pe șanțul dintre muchia cubitală și grupa de mușchi cubitală.

Apoi mâna dreaptă – cu degetele 1-5 – efectuează netezirea începând de pe articulația pumnului, prelucrând țesuturile dintre tendoane și mușchii grupelor anterioare ale antebrațului, din aproape în aproape, până pe articulația cotului.

Se continuă pe partea anterioară a brațului (cu d.2 pe șanțul latero-extern dintre grupa de mușchi anterioară și cea posterioară, cu d.3 și 4 pe șanțurile dintre mușchii și fasciile grupei anterioare a brațului, iar d.5 – pe șanțul latero-intern dintre grupa de mușchi anterioară și cea posterioară) prelucrând țesuturile dintre tendoane și mușchii grupei anterioare, până la articulația umărului.

Se revine și se reia.

Linia 2 – Maseurul susține mâna pacientului în ușoară pronție cu mâna dreaptă, suspendă mâna stângă și poziționează d.1 pe șanțul dintre muchia radială și grupa de mușchi posterioară (la nivelul articulației pumnului), d.2-4 pe șanțurile dintre mușchii grupei posterioare, iar d.5 – pe șanțul dintre muchia cubitală și grupa de mușchi posterioară.

Apoi mâna stângă – cu degetele 1-5 – efectuează netezirea începând de pe articulația pumnului, prelucrând țesuturile dintre tendoane și mușchii grupei posterioare a antebrațului, din aproape în aproape, până pe articulația cotului.

Se continuă pe partea posterioară a brațului (cu d.2 pe șanțul latero-extern dintre grupa de mușchi anterioară și cea posterioară, d.3 și 4 pe șanțurile dintre mușchii și fasciile mușchiului grupei posterioare, iar d.5 – pe șanțul latero-intern dintre grupa de mușchi anterioară și cea posterioară), prelucrând țesuturile dintre tendoane și mușchii grupei posterioare, până pe articulația umărului.

Se revine și se reia.

Apoi se intercalează netezirea cu o mână și se trece la frământatul cu o mână.

2. FRĂMÂNTATUL

a) Frământatul cu o mână (se efectuează pe trei linii)

Linia 1 – Maseurul susține mâna pacientului în supinație cu mâna stângă și poziționează mâna dreaptă (pe partea cubitală a articulației pumnului) cu policele pe șanțul dintre grupele de mușchi de pe partea anterioară a antebrațului, iar cu indexul – pe șanțul dintre grupa de mușchi cubitală și muchia cubitală.

Apoi mâna dreaptă – cu podul palmei, cu indexul și cu policele – efectuează frământatul începând de deasupra articulației pumnului, urmărind șanțurile indicate și prelucrând grupa de mușchi cubitală a antebrațului, din aproape în aproape, până la articulația cotului (peste care se pășește).

Se continuă pe partea anterioară a brațului, cu podul palmei, cu policele (poziționat pe șanțul latero-extern dintre grupa de mușchi anterioară și cea posterioară) și cu indexul (poziționat pe șanțul latero-intern), urmărind șanțurile indicate și prelucrând grupa de mușchi anterioară, din aproape în aproape, până la articulația umărului.

Se revine și se reia.

Linia 2 – Maseurul susține mâna pacientului în supinație cu mâna dreaptă și poziționează mâna stângă (pe partea radială a articulației pumnului) cu policele pe șanțul dintre grupele de mușchi de pe partea anterioară a antebrăului, iar cu indexul – pe șanțul dintre radius și grupa de mușchi radială.

Apoi mâna stângă – cu podul palmei, cu indexul și cu policele – efectuează frământatul începând de deasupra articulației pumnului, urmărind șanțurile indicate și prelucrând grupa de mușchi radială, din aproape în aproape, până la articulația cotului (peste care se pășește).

Se continuă pe partea posterioară a brațului cu podul palmei, cu policele (care este poziționat pe șanțul latero-extern dintre grupa de mușchi anterioară și cea posterioară) și cu indexul (care este poziționat pe șanțul latero-intern), urmărind șanțurile indicate și prelucrând grupa de mușchi posterioară, din aproape în aproape, până la articulația umărului.

Se revine și se reia.

Linia 3 – Maseurul susține mâna pacientului în ușoară pronație cu mâna dreaptă și poziționează mâna stângă (pe partea posterioară a articulației pumnului) cu policele pe șanțul dintre muchia radiusului și grupa de mușchi posterioară, iar cu indexul – pe șanțul dintre muchia cubitală și grupa de mușchi posterioară.

Apoi mâna stângă – cu podul palmei, cu indexul și cu policele – efectuează frământatul începând de deasupra articulației pumnului, urmărind șanțurile indicate și prelucrând grupa de mușchi posterioară a antebrăului, din aproape în aproape, până la articulația cotului.

Se revine și se reia.

Apoi se intercalează netezirea cu o mână și se trece la frământatul cu ambele mâini.

b) Frământatul cu ambele mâini (se efectuează pe trei linii)

Poziția mâinii pacientului: pe coapsă, în supinație.

Linia 1 – Maseurul poziționează mâna dreaptă (pe partea cubitală a articulației pumnului) cu policele pe șanțul dintre grupele de mușchi de pe partea anterioară a antebrăului și cu indexul pe șanțul dintre grupa de mușchi cubitală și muchia cubitală, mâna stângă fiind oglinda mâinii drepte.

Apoi – cu podul palmelor, cu indexurile și cu policele – efectuează frământatul începând de deasupra articulației pumnului, urmărind șanțurile indicate și prelucrând grupa de mușchi cubitală a antebrăului, din aproape în aproape, până la articulația cotului (peste care se pășește).

Se continuă pe partea anterioară a brațului cu podul palmelor, cu policele (care sunt poziționate pe șanțul latero-extern dintre grupa de mușchi anterioară și cea posterioară) și cu indexurile (care sunt poziționate pe șanțul latero-intern), urmărind șanțurile indicate și prelucrând grupa de mușchi anterioară, din aproape în aproape, până la articulația umărului.

Se revine și se reia.

Linia 2 – Maseurul poziționează mâna dreaptă (pe partea radială a articulației pumnului) cu indexul pe șanțul dintre grupele de mușchi de pe partea anterioară a antebrăului și cu policele pe șanțul dintre radius și grupa de mușchi radială, mâna stângă fiind oglinda mâinii drepte.

Apoi – cu podul palmelor, cu indexurile și cu policele – efectuează frământatul începând de deasupra articulației pumnului, urmărind șanțurile indicate și prelucrând grupa de mușchi radială, din aproape în aproape, până la articulația cotului (peste care se pășește).

Se continuă pe partea posterioară a brațului (unde mâinile se inversează, mâna stângă poziționând policele pe șanțul latero-extern dintre grupa de mușchi anterioară și cea posterioară și indexul – ajutat de degetele 3-5 – pe șanțul latero-intern, mâna dreaptă fiind oglinda mâinii stângi), urmărind șanțurile indicate și prelucrând grupa de mușchi posterioară, din aproape în aproape, până la articulația umărului.

Se revine și se reia.

Linia 3 – Mâna pacientului este în pronație pe coapsă.

Maseurul poziționează mâna dreaptă pe partea posterioară a articulației pumnului, cu indexul pe șanțul dintre muchia radiusului și grupa de mușchi posterioară, iar cu policele – pe șanțul dintre muchia cubitală și grupa de mușchi posterioară, mâna stângă fiind oglinda mâinii drepte.

Apoi – cu podul palmelor, cu indexurile și cu policele – efectuează frământatul începând de deasupra articulației pumnului, urmărind șanțurile indicate și prelucrând grupa de mușchi posterioară a antebrăului, din aproape în aproape, până la articulația cotului.